Aus dem Pathologischen Institut der Universität Marburg-Lahn
Direktor: Professor Dr. M. Versé

Ueber die Häufigkeit der Solitärtuberkel des Rückenmarks

INAUGURAL-DISSERTATION
ZUR ERLANGUNG DES DOKTORGRADES
IN DER GESAMTEN MEDIZIN DER
HOHEN MEDIZINISCHEN FAKULTÄT DER
PHILIPPS-UNIVERSITÄT ZU MARBURG

vorgelegt von

FRIEDRICH LAMBRECHT
Arzt aus Soltau/Hannover

MARBURG 1942
BUCHDRUCKEREI HERMANN BAUER
42171

Angenommen von der Medizinischen Fakultät
der Universität Marburg am 5. 12. 42
Referent: Professor Dr. Versé
Gedruckt mit Genehmigung der Fakultät.

Mir wurde die Aufgabe gestellt, die Häufigkeit der Solitärtuberkel des Rückenmarks, soweit sie in der Literatur angegeben sind, festzustellen und das Ergebnis statistisch auszuwerten.

Den Anlaß zu dieser Arbeit gab ein Fall von Solitärtuberkel im Rückenmark, der im Jahre 1936 im Pathologischen Institut zu Marburg seziert wurde.

Bei der Durchsicht der Literatur fällt das relativ seltene Vorkommen von Solitärtuberkeln im Vergleich zu den anderen echten Geschwülsten auf.

Im Marburger Pathologischen Institut ist seit dem Jahre 1880 bis 1939, das heißt in sechzig Jahren, bei insgesamt 13 156 Sektionen nur ein Fall von Solitärtuberkel des Rückenmarks in dem Jahre 1936 vorgekommen.

Aus den Sektionsprotokollen von 1880 bis 1939 des Marburger Pathologischen Institutes habe ich alle Fälle, die tuberkulöse Veränderungen zeigten, herausgesucht und festgestellt, welchen Anteil hieran das Zentralnervensystem hat. Die vier letzten Spalten der unten folgenden Tabelle geben die Häufigkeit der Solitärtuberkel im Gehirn und im Rückenmark in den absoluten und relativen Zahlen im Vergleich zu den Gesamtsektionen während der aufeinanderfolgenden zwölf Jahrfünfte an.

Jahrfünft	Sektionen	Tuberkulose	%	Tuberkl. d. Z. N. S.	%	Solitbk. i. Geh.	%	Solituberk. i. Rückenm.	%
1880—84	398	113	28,4	15	3,7	1	0,3	—	—
1885—89	482	136	28,2	13	2,7	—	—	—	—
1890—94	871	163	18,7	28	3,2	1	0,2	—	—
1895—99	700	115	16,4	23	3,3	4	0,6	—	—
1900—04	815	143	17,6	25	3,0	2	0,3	—	—
1905—09	958	170	17,8	23	2,4	3	0,3	—	—
1910—14	1087	118	10,9	22	2,0	5	0,5	—	—
1915—19	1534	177	11,5	32	2,8	7	0,5	—	—
1920—24	1145	126	11,0	26	2,2	3	0,3	—	—
1925—29	1679	125	7,4	22	1,3	2	0,1	—	—
1930—34	1374	144	10,5	24	1,7	3	0,2	—	—
1935—39	2113	167	7,1	25	1,1	4	0,2	1	0,04
(12) 1880—39	13156	1697	12,9	278	2,1	35	0,3	1	0,01

Bei der Auswertung dieser Tabelle ergibt sich, daß von den 13 156 Obduktionen 12,9% tuberkulöse Veränderungen zeigten; 2,1% der gesamten Obduktionen hatten tuberkulöse Veränderungen

am Zentralnervensystem. Den größten Anteil hieran hatten die Meningen. Solitärtuberkel im Gehirn wurden bei 0,26% (rund 0,3%) Solitärtuberkel im Rückenmark wurden nur in einem Fall, das sind 0,01%, gefunden.

Man sieht hieraus das weitaus häufigere Vorkommen der Solitärtuberkel im Gehirn als das im Rückenmark.

Im Folgenden gebe ich über den Fall von Solitärtuberkel im Rückenmark, der im Jahre 1936 im Marburger Pathologischen Institut seziert wurde, einen Bericht und führe anschließend die in der Literatur verzeichneten Beispiele auf.

Für die Erlaubnis, die Krankengeschichte verwerten zu dürfen, bin ich dem Direktor der Chirurgischen Klinik, Herrn Professor Dr. Klapp, sehr zu Dank verpflichtet.

Die Anamnese des Franz P., eines 55-jährigen Patienten, zeigt familiär keine Besonderheiten. Im Frühjahr 1935, also etwa fünfviertel Jahre vor dem Exitus, bemerkte Patient erstmalig ein eigenartiges Zucken im linken Bein, zunächst nur nach Anstrengungen. Gleichzeitig verspürte er in einem ganz schmalen gürtelförmigen Bezirk in der linken Bauchseite ein Stechen. Der Druck der Kleidung war an dieser Stelle schmerzhaft. Nach einigen Wochen verspürte er ein kaltes Gefühl am rechten Oberschenkel; allmählich wurde auch der rechte Unterschenkel gefühllos und gleichzeitig erkrankte auch das linke Bein, dann der Bauch und die unteren Partien des Rückens; der Bauch sei „angespannt". Nach längerem Liegen und anschließenden Bewegungen bekam er Krämpfe in den Waden und gleichzeitig stechende Schmerzen an der Hinterseite des Oberschenkels. Im April wurden beide Beine schlapp, die Kräfte ließen langsam nach. Seite Mitte Mai bestanden Beschwerden beim Wasserlassen, „manchmal kommt der Urin gar nicht, und manchmal läuft er so weg". Außerdem besteht hartnäckige Verstopfung.

Den Befund gebe ich an dieser Stelle soweit an, als er in diesem Fall von Wichtigkeit erscheint.

Ueber der Lunge auf beiden Seiten leises vesikuläres Atmen; Grenzen bds. gut verschieblich. Ueber dem rechten oberen Sternalrand ist der Klopfschall gegenüber links gedämpft. Die Untersuchung des Zentralnervensystems ergab: Pupillen reagieren auf Licht und Konvergenz; Hirnnerven o. B.; Corneal-, Konjunktival-, Würg-, Biceps- und Triceps-Reflexe positiv. Radius-Reflex rechts lebhafter als links. Bauchdecken- und Cremasterreflexe fehlen. Patellarsehnenreflex rechts lebhafter als links. Achillessehnenreflex rechts weniger lebhaft als links. Oppenheim und Gordon negativ. Babinsky beiderseits positiv. Es besteht eine leichte Parese des linken Beines, geringe Hypotonie. Der Sphinctertonus des Mastdarmes ist herabgesetzt. Patient kann nur mit Stock gehen; er bekommt die Beine nicht vom Boden.

Die klinische Diagnose lautete: Extradurales Lipom in Höhe des achten Dorsalsegments.

Am 18. 6. 1936 erfolgte in der chirurgischen Klinik die Operation. Die Rückenstreckmuskulatur wurde neben der Wirbelsäule durchspalten; es wurden nach und nach sechs Dornfortsätze mit den dazugehörigen Wirbelbögen entfernt; es zeigte sich, da die Dura offen lag, eine lipomartige Schicht, sie lief nach unten zu auf die Hinterfläche des Durasackes spitzkegelig aus; nach oben zu wird sie dünner und dünner, hat aber vier Wirbelbögen höher als der Lähmung entsprach, noch nicht aufgehört. Nach der Entfernung dieser Lipommassen wird die Dura in der ganzen vorliegenden Ausdehnung längs gespalten. Im Rückenmark zeigt sich nichts Besonderes. Die Dura wird durch Knopfnähte geschlossen; Subcutan- und Hautnaht.

In dem weiteren Krankheitsverlauf zeigte sich in den ersten Tagen nach der Operation eine Besserung; Patient gab an, die Beine seien sehr lebhaft; er habe jetzt ein viel stärkeres Gefühl in ihnen als früher; Berührungen durch die Bettdecke fühle er jetzt stärker. Stuhl und Urin konnte er jetzt wieder halten.

Am 9. 7. wird in der Krankengeschichte vermerkt, daß die Wiederkehr der Motilität und der Sensibilität in den letzten Tagen keine Fortschritte gemacht habe. Die selbsttätige Beweglichkeit der Beine sei gering.

Am 10. 8. bestand eine vollständige Lähmung beider Beine; die Sensibilität war herabgesetzt.

29. 8. Es erfolgt unwillkürlicher Stuhlabgang; ebenso besteht Blasenlähmung.

7. 9. Patient schläft viel; die ihm gestellten Fragen beantwortet er nicht richtig.

11. 9. Schlechtes Allgemeinbefinden. Verschlechterung des Kreislaufs und der Atemtätigkeit.

14. 9. Zunehmende Atemnot.

15. 9. Patient ist benommen; die Herztätigkeit hat sich weiter verschlechtert. Es erfolgte der exitus letalis.

Die anatomische Diagnose, die ich dem Sektionsprotokoll (L. N. 368/36) entnommen habe, lautet: Tuberculosis vetus indurativa anthracotica lobi superioris pulmonis dextri, apicis pulmonis sinistri. Vomicae parvae complures lobi superioris dextri. Tuberculosis nodosa indurativa pulmonis utriusque. Tuberculum solitarium medullae spinalis thoracalis cum destructione lata medullae spinalis. Status mensibus III post laminectomiam. Leptomengitis tuberculosa basalis. Pleuritis vetus adhaesiva praecipue dextra. Hypertrophia et dilatatio levis ventriculi dextri cordis. Decubitus profundus in regione ossis sacri et tuberis ossis ischii bilateralis cum infiltratione purulenta.

Im Einzelnen gebe ich aus dem Sektionsprotokoll nur den Bericht über den Außenbefund, die Kopfhöhle, die Brusthöhle und den Wirbelkanal wieder.

a) Außenbefund: 180 cm lange, 53 kg schwere Leiche eines Mannes in sehr reduziertem Ernährungszustand. Totenstarre an den oberen und unteren Extremitäten vorhanden. Das linke Bein liegt nach seitwärts gebeugt und zwar ist es im Hüftgelenk abduziert, im Kniegelenk adduziert, dadurch liegt es weit ab. Diese Kontraktur ist nicht zu lösen. Auch der rechte Arm ist im Ellenbogengelenk stark gebeugt. Die Pupillen sind gleichweit, nicht entrundet. Am rechten Schienbein, dicht unterhalb der Patella einige eingetrocknete Hautablösungen. An der rechten Ferse sind die Epidermisschichten abgehoben, das darunter liegende Gewebe ist schmutzig bläulich verfärbt. In der Kreuzbeingegend ein 2 handtellergroßer, etwas ungleichmäßig und herzförmig gestalteter Defekt der Haut. Es liegt hier das Kreuzbein, nur noch von wenigem Gewebe bedeckt, vor. Dann finden sich in der Gegend der Gesäßknorren und zwar etwas mehr nach vorn, 2 große Defekte, von denen der rechts gelegene etwa dreimarkstückgroß ist, der links gelegene etwa im Durchmesser 4 cm mißt. Man gelingt von hier aus vor allen Dingen links in eine große mit schmierig eitrigen und stinkenden Massen belegte Höhle, die links fast kleinapfelgroß ist; es liegt hier der Sitzbeinhöcker von wenigem Gewebe bedeckt vor. Etwas unterhalb des Trochanter rechts ein etwa fünfmarkstückgroßer Substanzverlust; im Grund liegt ein rötlich gefärbtes Gewebe vor, in sehr dünner Schicht, darunter kommt schon der Knochen. Ueber der Wirbelsäule etwa 13 cm unterhalb des 7. Halswirbels beginnend, eine 17 cm lange linienförmige weißliche Narbe mit senkrecht darauf stehenden jetzt vernarbten, vielfachen, offensichtlich

von Knopfnähten herrührenden kurzen Narben von 1 cm Länge. Beim Einschneiden findet sich hier unter der Haut ein derbes narbiges fibröses Gewebe. Weiter sieht man, daß die Dornfortsätze mehrerer Brustwirbel in einer Länge von etwa 11 cm offensichtlich fehlen.

b) Brusthöhle: Nach Eröffnung der Brusthöhle sinken die Lungen wenig zurück. Die rechte ist in ganzer Ausdehnung, vor allem aber im Bereich des Oberlappens und der Spitze mit dem Thorax verwachsen, die linke Lunge nur im Bereich der Spitze, aber auch ziemlich fest. In der Pleurahöhle kein fremder Inhalt. Im Herzbeutel etwa 20 ccm klarer, gelblicher Flüssigkeit. Das Herz ist etwas größer als die rechte Leichenfaust; es wiegt 360 gr. Die Wand des rechten Ventrikels ist etwas verdickt, die Höhle auch etwas dilatiert. Maße der Herzmuskulatur links 1,4, rechts 0,5. Das Endokard ist im Bereich der Ausflußbahn der Aorta etwas verdickt. Die Klappen sind gut durchgängig. Das Endokard ist im übrigen zart. Die Coronararterien zeigen mäßige, gelbliche Einlagerungen. Die Aorta ist gut elastisch.

Der Pleuraüberzug der linken Lunge ist im Bereich der Spitze z. T. strangförmig verdickt; außerdem findet sich hier aber auch herdförmig und kappenartig eine stärkere schwielige Beschaffenheit des Pleuraüberzuges mit darunter liegender derber, aber ganz schmaler, fibröser Umwandlung des Lungengewebes. Ueberall durch den Oberlappen sind derbere kleine Knötchen durchzutasten, die etwa hirsekorn- bis hanfkorngroß sind und auf dem Schnitt überall schwarz verfärbt sind, manchmal allerdings auch mehr grau. Im Unterlappen stehen diese Knötchen sehr viel dichter in engen Gruppen zusammen und sind hier noch mehr schmierig schwärzlichgrau gefärbt. So findet sich hier am oberen Teil des Unterlappens ein Bezirk der etwa apfelgroß ist. Darüber hinaus finden sich auch sonst im Lungengewebe des Unterlappens einzelnstehende Knötchen. Die Hiluslymphknoten sind schwärzlich verfärbt und vergrößert.

Der Pleuraüberzug der rechten Lunge ist ebenfalls zunächst einmal in ganzer Ausdehnung strang- und flächenhaft verdickt. Vor allen Dingen ist aber im ganzen Bereich des Oberlappens der Pleuraüberzug, z. T. schwartig verdickt. Der obere Teil des Oberlappens und zwar bis zu einer Ausdehnung von 8 cm nach unten, von der Spitze abgesehen, ist schwärzlich verfärbt, z. T. derb schwartig umgewandelt, an anderen Stellen wieder von kleinen grau-weißlichen Knötchen, die an sich eng beieinander stehen, durchsetzt. Solche Knötchen, die hier höchstens bis hirsekorngroß sind, erscheinen in wahlloser Anordnung auch im Unterlappen. In dem derben, schwielig-schwärzlich umgewandelten Lungengewebe finden sich in verschiedener Größe kleine Höhlenbildungen bis zu Kleinbohnengröße, die von eitrigen gelblichen Massen erfüllt sind. Die Hiluslymphknoten sind auch vergrößert, schwärzlich verfärbt.

c) Kopfhöhle: Das Schädeldach ist längsoval, etwas unsymmetrisch, mitteldick, ohne große Schwierigkeiten von der Dura mater abzuziehen. Der Sinus longitudinalis ist leer. Die Dura ist an der Innenfläche überall glatt und spiegelnd. Die weichen Häute an der Konvexität sind weich und durchsichtig. Die Gefäße sind gut gefüllt. An der Basis sind die Gefäße ebenfalls zart. Die weichen Hirnhäute sind in der Gegend des Chiasma nervorum opticorum, dann vor allen Dingen noch in der Fossa Sylvii, etwas verdickt, direkt sulzig; manchmal hat man den Eindruck von knötchenförmigen, grau-weißlichen Einlagerungen. Die Ventrikel sind nicht erweitert; ihr Ependym ist zart. Die Gehirnrinde ist blaß-gräulich; das Mark weiß gefärbt; das Gehirngewicht beträgt 1350 gr.

d) Wirbelkanal: Bei Eröffnung des Wirbelkanals sieht man, daß mehrere Wirbelfortsätze und Wirbelbögen im Brustteil fehlen. Es findet sich hier über der Dura ein derbes, weißliches, narbiges fibröses Gewebe. Nach dem Aufschneiden erkennt man einmal in den Häuten verschiedenartige Kalkeinlagerungen; dann haftet ferner gerade am Ende des Brustmarkes die

harte Rückenmarkshaut fester an den weichen Häuten. Das Rückenmark wird hier durchschnitten. Auf dem Querschnitt erscheint eine im Durchmesser 6—8 mm messende, tumorartige, gelbliche Einlagerung im Rückenmark. Diese sitzt exzentrisch vorn links, nimmt etwa $^3/_4$ des ganzen Rückenmarkquerschnittes ein. Nach hinten rechts sitzt exzentrisch eine schmale Schicht von erhaltener Rückenmarkssubstanz von etwa $2^1/_2$ mm Breite. Die Begrenzung ist teils scharf, an einigen Stellen aber auch unscharf mit allmählichem Uebergang in die Umgebung.

Die mikroskopische Untersuchung der Lungen ergab am rechten Lungenoberlappen eine ausgedehnte Schwielenbildung, die aus einem derben, kernarmen, fibrösen Gewebe besteht, das stellenweise durchsetzt ist von mit massenhaft schwärzlichen Pigment beladenen Herden, in denen sich in Gruppen beieinander stehende typische tuberkulöse Knötchen aus reichlichen Epitheloidzellen, Fibroblasten, sowie Langhansschen Riesenzellen befinden.

Im rechten Lungenunterlappen befinden sich ebenfalls kleine knötchenförmige Bezirke, deren jüngste aus konfluierten tuberkulösen Herden mit Langhansschen Riesenzellen, zentralen Verkäsungen und Epitheloidzellen bestehen, dann aber auch etwas ältere Herde mit etwas stärkerer bindegewebiger Induration, jedoch noch mit zentralen verkästen Bezirken. Im übrigen finden sich darin auch Ablagerungen eines anthrakotischen Pigmentes. In den Alveolen ist teilweise Oedemflüssigkeit angehäuft.

Im linken Lungenlappen besteht vorwiegend um die größeren Gefäße, ebenso um die Bronchialäste Vermehrung und Wucherung des Bindegewebes bei gleichzeitiger anthrakotischer Pigmentierung. Im übrigen vereinzelt beginnende bronchopneumonische Herde, die aus polymorphkernigen Leukozyten bestehen.

Mikroskopische Schnitte aus dem Rückenmark und der Fossa Sylvii ergaben:

a) Rückenmark: Der größte Teil des Querschnittes ist verkäst; die Veränderung erstreckt sich auf die Vorderstränge und die Seitenstränge, im übrigen auch auf die graue Substanz. Die hinteren Wurzeln sind noch erhalten. Randständig liegen Langhanssche Riesenzellen und reichlicher Lymphocyten.

b) Fossa Sylvii: Die weichen Häute sind lymphocytär infiltriert und zwar z. T. in Andeutung von Knötchenform; es gibt dabei auch Zellen, die epitheloidzellartig sind. Im übrigen finden sich ganz beginnende Verkäsungen.

Der übrige Sektionsbefund ergibt keine Besonderheiten.

Es handelte sich hier also um einen Patienten mit einem Solitärtuberkel im Rückenmark und einer frischen basalen Leptomeningitis bei gleichzeitig bestehender Lungentuberkulose.

Klinisch wurde neben der Erkrankung der Lunge ein Lipom in Höhe des 8. Dorsalsegmentes diagnostiziert und diese Geschwulst als die Ursache der Lähmung und der Sensibilitätsstörungen angesehen.

In Übereinstimmung mit dieser Diagnose fanden sich tatsächlich bei der Operation Fettgewebsauflagerungen an der angegebenen Stelle, die operativ entfernt wurden.

Da das Rückenmark nach der Eröffnung des Durasackes nichts Pathologisches zeigte, mußte dieses Fettgewebe zunächst als die einzige Ursache für die Krankheitserscheinung angesehen werden, das im Sinne einer Kompression auf das Rückenmark gewirkt hatte.

Es ist andererseits möglich, daß schon bei der Operation daran Zweifel gehegt wurden, diese extradural gelegene Fettauflagerung angesichts der starken Motilitäts- und Sensibilitätsstörungen als alleinige Krankheitsursache zu betrachten.

Da sich jedoch nach der Eröffnung des Durasackes keine weiteren Besonderheiten am Rückenmark ergaben, war keine Indikation für ein weiteres Eingreifen gegeben.

Die anfängliche Besserung der Krankheitserscheinungen ist auf die Entfernung des Fettgewebes und die dadurch bedingte Druckentlastung des Rückenmarks zurückzuführen.

Doch schon 14 Tage nach der Operation trat eine erneute Verschlechterung ein. Die Lähmungen und die Sensibilitätsstörungen verschlimmerten sich. Dies schnelle Wachstum des intramedullären tuberkulösen Knotens, den die Sektion feststellte, ist charackteristisch für Solitärtuberkel.

Anschließend sei über die wichtigsten klinischen und pathologischen Erscheinungen der Fälle von Solitärtuberkel im Rückenmark, die in der Literatur angegeben sind, berichtet.

Der erste in der Literatur bekannte Fall von Tuberkulose des Rückenmarks wurde von Wittfeld im Jahre 1827 beschrieben. Es handelte sich um einen 26-jährigen jungen Mann, der infolge Phthisis pulmonum ad exitum kam und bei der Sektion multiple Tuberkel im Rückenmark aufwies.

Zwei Jahre später berichtet Guerson von einem Tuberkel in den Dorsalpartien des Rückenmarks.

Olivier beobachtete zwei Fälle von Tuberkeln in der Medulla oblongata (1837).

In dem Jahre 1842 sah Laurence einen Solitärtuberkel, der die vorderen Rückenmarksstränge rechterseits innerhalb der unteren Halswirbel komprimierte und Lähmung des rechten Armes hervorrief.

In demselben Jahr wurde ein käsiger Tumor innerhalb des unteren Teils des Rückenmarks von Fischer beschrieben.

Weiter berichten 1829 Abercombie und Serres, im Jahre 1828 Cruveilhier, 1832 Lorcher, zwei Jahre später Duvernoy und im Jahre 1836 Colliny über das Vorkommen von Solitärtuberkeln im Rükkenmark.

Lebert machte 1846 eine Zusammenstellung der Solitärtuberkel, die von den obengenannten Autoren beschrieben wurden. Er brachte zwölf Fälle zusammen und berichtete selbst über einen Fall.

6 davon	waren	zwischen	15 und 25	Jahren
4 davon	waren	zwischen	25 und 40	Jahren
2 davon	waren	über	40	Jahre
1 davon	war	über	60	Jahre alt.

Zehn von diesen Solitärtuberkeln hatten ihren Sitz in der Lendenschwellung, einer im Cervicalmark und zwei in der Medulla oblongata.

Gull berichtete 1858 von einem acht Monate alten Kinde bei dem ein allmählicher Verlust der Kraft im rechten Arm eintrat; nach weiteren 14 Tagen wurde der linke Arm gleichermaßen schwach. Der Kopf war zwischen die Schultern gezogen, der Nacken steif. Nach zweieinhalb Monaten bestand eine partielle Paralyse der Beine. Häufig kam es zu spastischen Kontraktionen in beiden Beinen; der Tod trat nach sieben Monaten ein.

Bei der Sektion fand sich die untere Hälfte der Cervicalanschwellung gegenüber dem Ursprung der 6. und 7. Halsdornfortsätze verbreitert. Dies

rührte von einem Solitärtuberkel her, der an dieser Stelle einen vollständigen Schwund des Rückenmarkgewebes bewirkt hatte. Der Tumor schien von den rechten Hinter- und Hinterseitensträngen ausgegangen zu sein.

Virchow beschrieb 1864 in seiner Onkologie den Fall eines 39-jährigen Mannes, der zunächst über heftige reißende Schmerzen in den unteren Hals- und oberen Rückenwirbeln geklagt hatte, die sich allmählich bis in die linke Scapula, die ganze linke Thoraxhälfte und die linke obere Extremität ausbreiteten. Die Empfindlichkeit dieser Teile gegenüber Berührung war gesteigert, die willkürliche Bewegung erloschen, die Muskeln waren atrophisch, zum Teil in Kontraktur.

Bei der Autopsie fanden sich die Nerven des Armgeflechts stellenweise grau, das Rückenmark in der Gegend des 3. und 4. Halswirbels angeschwollen. Auf dem Durchschnitt zeigte sich ein fast runder, harter Tuberkel von 8 mm Durchmesser, der die linke Hälfte des Querschnittes einnahm; er hatte die graue Substanz der Hörner nach rechts verdrängt und erreichte nach vorn die Oberfläche; ringsum befand sich ein rötlich-grauer Hof.

Sechs Jahre später berichtet Eisenschütz von einem $3^1/_2$-jährigen Kinde, einem Knaben, der plötzlich unter Hirnsymptomen und hochgradiger Parese beider Beine mit leichter Inkontinenz erkrankt war. Nach zwei Monaten bestand vollständige Lähmung und Anästhesie bis zum achten Brustwirbel. Der Tod trat unter den Symptomen einer tuberkulösen Meningitis ein.

Die Autopsie ergab eine Miliartuberkulose; im Groß- und Kleinhirn fanden sich mehrere Tuberkel; das untere Ende des Brustmarkes war angeschwollen, etwas durchscheinend; auf dem Durchschnitt sah man einen etwa erbsengroßen käsigen Tuberkel.

Im Jahre 1873 beobachtete Hayem einen Fall von Solitärtuberkel des Rückenmarkes bei einem 37-jährigen Mann. Der Patient verspürte im linken Bein ein Gefühl von Taubheit; nach zwei Tagen erstreckte sich diese Empfindung auch auf das rechte Bein; nach drei weiteren Wochen bestand eine hochgradige Paraplegie; einige Tage später trat Blasenlähmung ein; die Muskulatur der Beine war schlaff, die Reflexbewegungen vermindert; es bestanden Oedeme an beiden Füßen; die Hautsensibilität war bis zum oberen Darmbeinstachel aufgehoben; die Reaktion des Harnes ammoniakalisch.

Die Autopsie deckte eine alte Tuberkulose der Lungen auf, das Rückenmark war überall von guter Konsistenz, nur im Lendenteil erweicht. Der Querschnitt des Lendenmarks zeigte einen harten, grünlichen, zentralen Tumor, der von erweichter Substanz umgeben war und stark auf der Schnittfläche hervorsprang. Dieser Rückenmarkstuberkel war 14 mm lang und lag 8 mm über dem Anfang des Filum terminale.

Eager berichtet 1874 von einem 13-jährigen Mädchen, welches vor einem Jahr mit circumscripten Schmerzen in der linken Hälfte des Kopfes erkrankte. Dieser Schmerz dauerte ununterbrochen vier Monate ohne Störung der geistigen Kräfte; es bestand nur eine Störung der Articulation, eine Art Stammeln war vorhanden; die Zunge wich nach links ab. Es trat eine Schwäche im rechten Arm und Bein mit zunehmender, schließlich völliger Lähmung ein. Die geringste Bewegung der rechten Extremitäten verursachte ein lautes Aufschreien. Das Gesicht war nach links verzogen, die Empfindung links vermindert; heftiger Schmerz bestand in der Halsgegend mit dauernder Kontraktur und Steifigkeit der Muskeln an der rechten Halsseite sowie am rechten Arm und Bein.

Bei der Autopsie fand sich zweieinhalb Zoll unterhalb der Grenze des Pons das Rückenmark in einer Ausdehnung von eineinhalb Zoll erweicht, breiig, leicht gerötet; in der Mitte des erweichten Gewebes lagen zwei rundliche, gelb-grünliche Körper von der Größe einer Haselnuß; auf der Schnittfläche waren sie gelb-grünlich, körnig, homogen, von dem Aussehen von Tuberkeln; sie waren nach hinten mit der Dura verwachsen, nach oben von

weißer Marksubstanz bedeckt. Oberhalb und unterhalb dieser Erkrankung erschien das Rückenmark von normaler Konsistenz.

Eine Veröffentlichung von Chvostek betraf einen 43-jährigen Beamten, der unter sehr heftigen Kälteanästhesien und Schwäche in der linken Hand erkrankte; später wurde er von Schmerzen und Schwäche im linken Arm und noch später auch im linken Bein befallen. Ein halbes Jahr nach Beginn der Krankheit traten auch Kälte und Schwäche im rechten Bein auf; zuletzt kamen eine Parese der letzten drei Finger der rechten Hand, Zuckungen in den unteren Extremitäten und Blasen- und Mastdarmstörungen hinzu.

Die Untersuchung ergab eine Kontraktion der Nackenmuskulatur, starke Atrophie der gesamten Muskulatur der oberen Extremitäten, links mehr als rechts; ferner eine Kontraktur der Unterschenkelbeuger und Adduktoren. Das Tastgefühl war an der rechten oberen Extremität nur wenig, an der linken und an der unteren bedeutend herabgesetzt. Das Schmerzgefühl war an den Extremitäten erloschen; der Temperatursinn merklich abgestumpft. Später traten komplette Lähmung der Extremitäten und hochgradige Schlingbeschwerden auf. Patient kam etwa dreiviertel Jahr nach Beginn der Erkrankung ad exitum.

Die Obduktion zeigte in der Höhe des 4. und 5. Halsnervenwurzelpaares einen haselnußgroßen, verkästen, von breiiger Rückenmarksubstanz umgebenen Tuberkel, der in der Mitte eine mit Brei gefüllte hanfkorngroße Caverne enthielt.

Canetti, Rom, berichtet 1887 von einem Solitärtuberkel im Lendenmark bei einem elfjährigen Knaben.

Obolonsky beschrieb einen zentral im Lumbalmark gelegenen Solitärtuberkel bei einem eineinhalb-jährigen Kinde. Nähere Angaben über Motilität und Sensibilität fehlen.

In dem neurologischen Zentralblatt aus dem Jahre 1887 schreibt Sachs über einen Fall von Solitärtuberkel im Halsmark. Bei einem 32-jährigen Mann traten Schmerzen und Schwäche im linken Arm und Unbeweglichkeit der Finger auf. Einige Wochen später kam es zu Schmerzen in der linken Schulter, die bis in die Finger ausstrahlten. Die Kraft der linken Hand war minimal. Im Verbreitungsgebiet des linken Nervus ulnaris bestand eine leichte Hyperästhesie und Hyperalgesie, ödematöse Anschwellung der Haut, der Hand und der Finger. Das elektrische Verhalten war normal; keine Ataxie der oberen Extremitäten. Leichte Schwäche des linken Fußes; Steigerung der Kniephänomene beiderseits und Fußklonus. Nach weiteren Wochen entwickelte sich eine hochgradige Parese des linken Beines und Hyperästhesie der Haut am linken Bein und am Rumpf bis zur dritten Rippe, Verlust der Tiefensensibilität und eine Parese der Bauchmuskeln und des rechten Beines. Diese paretischen Zustände nahmen in den folgenden Tagen stetig zu; an Stelle der Hyperästhesie trat Hypästhesie; an den Beinen war eine isolierte Temperatursinnlähmung festzustellen. Die Hirnnerven blieben dauernd frei, ebenso das Sensorium. Patient kam zwei Monate nach dem Krankheitsbeginn ad exitum.

Die Obduktion ergab einen haselnußgroßen Tuberkel in der linken Rückenmarkhälfte; ober- und unterhalb dieses Tumors bestand eine Myelitis.

Herter beschreibt 1890 einen Fall von zentralem Tuberkel im Lumbalmark.

Bei einer 35-jährigen Frau begannen 10 Wochen vor dem Tode die Erscheinungen mit Schwäche in den Beinen; später Schmerzen in den Beinen und im Rücken. Das anfangs noch vorhandene Kniephänomen schwand später beiderseits. An den unteren Extremitäten bestanden eine Herabsetzung des Schmerzsinnes und anästhetische Zonen. Zwei Wochen vor dem Tode traten Verlust der Motilität des rechten Beines, Nackensteifigkeit und Urinretention ein.

Die Obduktion ergab eine Meningitis spinalis tuberkulosa; in der Lumbalanschwellung fand sich ein Tuberkel von Zollgröße der in der grauen

Substanz besonders im Gebiet des Vorderhornes und der Seitenstränge gelagert war.

Sudek fand bei einem 34-jährigen Arbeiter im oberen Lendenteil im Querschnitt des Rückenmarks einen etwa erbsengroßen, gelbbraunen, käsigen Knoten, der nur an der hinteren Peripherie von einer schmalen Zone weißer Marksubstanz eingefaßt war, sonst aber den ganzen Querschnitt des Rückenmarks einnahm. Im nächst höheren Querschnitt, am Uebergang des Lenden- in das Dorsalmark lag der Tumor der vorderen Peripherie an, während die hintere Hälfte des Rückenmarks erhalten war. Die Zeichnung der umgebenden Rückenmarkssubstanz war fast vollständig verwischt. Im unteren Teil des Dorsalmarkes war nichts mehr von dem Tumor zu sehen. Außerdem bestand eine Tuberkulose der Lungen, des Kehlkopfes und des Darmes.

Im Jahre 1894 fand Schiff bei einer Patientin, bei der durch tuberkulöse Caries der unteren Brustwirbel eine Kompressionsmyelitis festgestellt war, als Zufallsbefund einen im Durchmesser 0,5 cm haltenden Tuberkel im Cervikalmark. Er nahm das ganze rechte Vorderhorn ein, erstreckte sich nach rückwärts bis an die Basis des Hinterhornes und reichte, die Seitenstränge substituierend, soweit gegen die Peripherie des Markes, daß er nur durch eine Zone markhaltiger Nervenfasern von der Pia getrennt war. Die histologische Struktur war die gewöhnliche der Solitärtuberkel. Verfasser meint, daß die Rückenmarkstuberkel in der Regel sich in der grauen Substanz zu entwickeln beginnen.

Gerhard schildert im Jahre 1896 folgenden Fall: 38-jähriger Schuster, der seit Jahren an Lungentuberkulose litt, erkrankte im Juli 1894 plötzlich an Schwäche in der linken Seite. Die Sprache war hierbei gestört; die Störung ging aber wieder zurück. Einige Tage vorher waren eine vorübergehende Schwäche in der rechten Körperhälfte und Parästhesien in der linken Hand aufgetreten. Die linke Lidspalte war enger als die rechte, die Zunge wich nach links ab. Pfötchenstellung der linken Hand; leichte Beugekontraktur im linken Ellenbogengelenk. Linker Arm und linkes Bein waren viel schwächer als die rechtsseitigen Extremitäten. Ataktische Erscheinungen links; die Sensibilität erschien rechts stärker gestört als links. Die taktile Empfindung war rechts ebenfalls wesentlich gestört, ebenso Hypalgesie links bei erhaltener linksseitiger Schmerzempfindung. Herpes-zoster Erosionen zeigten sich an der linken Schulter. Die Halswirbelsäule war bei Bewegungen sehr schmerzhaft, besonders bei Bewegungen nach rückwärts, aber nicht schmerzhaft auf Druck; der Tod erfolgte im Dezember 1894 an Lungentuberkulose.

Die Obduktion ergab außer einem Tuberkel des Occipitallappens noch einen Tuberkel 7 cm unter der Grenze zwischen Pons und Oblongata (5.—7. Cervicalis). Um den Tuberkel bestand Erweichung. Die klinische Diagnose war richtig gestellt worden.

Le Boeuf berichtet von einem 39-jährigen Mann, bei dem die Erkrankung mit sensiblen Störungen im rechten Arm und Bein begann. Später trat eine Parese der rechten Seite auf. Vorübergehend bestand Ptosis und eine Herabsetzung der Sensibilität für alle Qualitäten auf der rechten Seite. Die elektrische Reizbarkeit der Muskeln und Nerven war normal. Die Zunge wich nach links ab; keine Blasen- und Mastdarmstörungen. Leichte Skoliose der auf Druck nicht empfindlichen Wirbelsäule. Eine Muskelatrophie war nicht ausgesprochen vorhanden. Später traten reißende Schmerzen im rechten Arm und der ganzen rechten Körperhälfte auf; einige Male Erbrechen. Der Tod erfolgte sechs Monate nach Beginn der Erkrankung.

Die Obduktion zeigte, daß ein Tuberkel im hintersten Abschnitt des Bulbus und im obersten Teil des Halsmarkes gelegen war. Die Vorder- und die Hinterhörner schienen nur zur Seite gedrängt; Degenerationen fehlten.

In demselben Jahr fand Hascovec im oberen Dorsalmark solitäre Tuberkelknötchen in der weißen und grauen Substanz bei einem Patienten,

der außerdem eine tuberkulöse Leptomeningitis gehabt hatte. Nähere Angaben über den klinischen Befund fehlen.

Schlesinger berichtet über acht Fälle von Solitärtuberkeln des Rückenmarks.

I. Fall: Ihn beobachtete Schlesinger im Jahre 1881 bei einem 31-jährigen jungen Mann bei dem die klinische Diagnose Myelomeningitis lautete.

Die Obduktion ergab eine Tuberkulose der Lungen; miliare Tuberkulose der Hirnmeningen und Tuberkel von Bohnengröße im Zentrum des linken Thalamus optikus. In den Meningen des Lendenmarks fanden sich ebenfalls hanfkorngroße, gelbliche Tuberkelknötchen. Das Lendenmark zeigte in Höhe des 2. und 3. Lendennervenpaares einen gelblichen aus brüchiger Substanz bestehenden Tumor; am Rande befand sich eine kaum 1 mm breite weißlich-rötliche markige Schicht des Rückenmarks.

II. Fall (1887): 35-jährige Frau mit Schmerzen und Kontraktionen im linken Arm, später Parese der Beine, Incontinentia urinae et alvi. Muskelatrophie an der linken oberen Extremität mit besonders starker Atrophie der kleinen Handmuskeln. Es bestanden keine groben Sensibilitätsstörungen. Die Sehnenreflexe an den unteren Extremitäten waren gesteigert. Die Krankheitsdauer betrug 8 Monate.

Die Obduktion ergab eine Tuberkulose der Lungen, der Nieren und der Pleura. Im Lobus occipitalis dexter befand sich ein solitärer Tuberkel. Im Rückenmark waren an der unteren Grenze der Cervicalanschwellung über einer knotigen Verdickung die Dura und die Arachnoidea adhaerent; das Mark war in seiner linken Hälfte durch einen kleinnußgroßen, rundlichen, käsigen Knoten substituiert und in seiner rechten Hälfte so komprimiert, daß diese auf dem Querschnitt als ein halbmondförmiger in der Mitte drei Millimeter breiter Streifen die rechte Peripherie des Knotens umfaßte.

III. Fall: Zwanzigjähriger Mann; die Krankheit begann mit einer Parese und Parästhesien in den Beinen; es folgte eine rapid fortschreitende Muskelatrophie an den unteren Extremitäten, besonders an den distalen Abschnitten. Später trat Blasenlähmung ein. Der Katheterismus wurde nicht empfunden. Es bestand an der Lendenwirbelsäule eine arcuäre Kyphose.

Die Obduktion ergab eine Tuberkulose der Lungen, der Leber, der Milz und der Nieren. Es bestand eine Kompressionsmyelitis und ein faustgroßes Absceß um den Körper des 9.—12. Wirbelkörpers; die Wirbelsäule war geknickt. Im Zentrum des Conus terminalis, der sehr stark aufgetrieben erschien, befand sich in etwa 3 cm langer Ausdehnung ein käsiger Herd, um den herum die Marksubstanz eine etwa 6 mm dicke zerfließende weiche Schicht darstellte. Unter der Dura war sehr viel seröses Exsudat.

IV. Fall: Bei einem 66-jährigen Patienten, über dessen Erkrankung nichts Näheres bekannt ist, liegt folgender Obduktionsbefund vor: Periencephalitis chronica mit Atrophie des Gehirns; chronischer Hydrocephalus internus; Tuberculosis chronica medullae spinalis. Das Rückenmark ist vom unteren Teil des Brustmarkes nach aufwärts sehr weich, feucht und blutarm; die Zeichnung ist leicht verwischt; zwischen dem 5. und 6. Brustnervenpaar ist ein über erbsengroßer, grau-rötlicher, zentral verkäster Herd, der hauptsächlich das Gebiet vom linken Hinterhorn bis zum rechten Pyramidenseitenstrangrest erfaßt. Nach abwärts von diesem Herde ist der Pyramidenseitenstrang grau und leicht gequollen.

V. Fall: 18-jähriger Mann, der seit Monaten Schmerzen und Steifigkeit im Nacken verspürt; Atrophie der Schultergürtel- und Handmuskulatur der linken Seite; am ganzen Körper besteht eine Hyperästhesie; die Krankheitsdauer betrug drei Monate.

Die Obduktion ergab außer tuberkulöser Pachymeningitis cerebralis noch eine tuberkulöse Myelitis cerebrospinalis und eine Caries des Körpers des vierten Halswirbels. Ein Durchschnitt durch das untere Halsmark zeigte einen großen verkäsenden, nahezu zentral gelegenen Tuberkel, der sich auch histologisch als typischer Tuberkel erwies.

VI. Fall: 62-jährige Frau; die klinische Diagnose der Patientin lautete: Tumor medullae spinalis. Aus dem klinischen Befund sind keine Einzelheiten bekannt.

Die Obduktion ergab folgenden Befund: In der linken Hälfte des 5. und 6. Cervikalsegmentes befindet sich ein derber, schon durch die Meningen gräulich durchscheinender Knoten, über dem die Rückenmarkshäute verwachsen sind. Der Knoten reicht äußerlich nur bis zur Mittellinie. Im Mark selbst befindet sich in derselben Gegend ein plattrundlicher, gelber Knoten, der die Rückenmarkssubstanz bis auf eine 2—2,5 mm breite periphere Schicht des rechten Hinterstranges substituiert und aus einer starren käsigen Masse besteht, die auf dem Querschnitt durch einen schmalen grauen Streifen in einen zentral quer verlaufenden Kern und eine 4 mm breite periphere Zone geschieden ist und ohne scharfe Grenze in ein grau-rötliches Gewebe übergeht. Die anatomische Diagnose lautet: Solitärtuberkel im Cervikalmark.

VII. Fall: 42-jähriger Patient, der seit Jahren an recidivierenden Katarrhen der Atmungsorgane und linksseitiger Rippenfellentzündung litt, wurde im Juli 1894 von einem heftigen Schwindelgefühl befallen; an demselben Tage bemerkte Patient, daß die Speisen regurgitierten, in die „falsche Kehle" gerieten. Die Sprache soll verändert gewesen sein. Gleichzeitig bestanden heftige Schmerzen in der linken Gesichtshälfte, in der rechten oberen und später auch in der linken oberen Extremität. Es traten Paraesthesien, besonders auf dem Gebiet des Temperatursinnes hinzu. Der Kranke hatte immer ein äußerst intensives Kältegefühl. Die Kraft der rechtsseitigen und später auch der linksseitigen Extremitäten ließ nach.

Die Untersuchung ergab eine beiderseitige Infiltration der Lungenspitzen und eine sehr intensive Dämpfung links hinten unten. Die Austrittsstelle des Stirnastes des Trigeminus war rechts auf Druck empfindlich; die Nervenaustrittspunkte waren frei. Die rechte Gesichtshälfte schien gedunsen und etwas ödematös. Das Gaumensegel wurde beiderseits schlechter gehoben. Der Larynxbefund ergab, daß die Stimmbänder nicht exakt schlossen. Es bestand deutliche Nackensteifigkeit und Druckschmerzhaftigkeit der Halswirbelsäule. An beiden oberen Extremitäten bestand eine ziemlich entwickelte Muskelatrophie, die gleichmäßig, sowohl die Muskulatur des Ober- und Unterarmes als auch die der Hand betraf; an der rechten oberen Extremität waren die Atrophien viel stärker ausgesprochen, das Spatium interosseum primum tief eingesunken. Die motorische Kraft war sehr gering. Biceps- und Tricepsreflexe waren erhöht. Es bestand hochgradige Schwäche der Rumpf-, Schultergürtel- und Bauchmuskulatur. Die Atmung war mühsam und erfolgte mit Hilfe der Auxiliärmuskeln; die Expektoration war erschwert; es bestanden Blasen- und Mastdarmlähmung.

An den unteren Extremitäten fanden sich keine Muskelatrophien, die Kraft war jedoch wesentlich herabgesetzt, besonders im rechten Bein. Die Patellarsehnenreflexe waren beiderseits erheblich gesteigert; es bestand beiderseitiger Fußklonus.

Die Berührungsempfindung war an der oberen und unteren Extremität sowie am Stamm bis auf einen kleinen Bezirk an der ulnaren Seite der rechten Hand intakt. Der Schmerzsinn zeigte keine Anomalien; der Temperatursinn war jedoch erheblich gestört. Etwa in der Mitte des Halses bestand eine ringförmige thermohyperästhetische Zone; warm wurde in diesem Bereich als sehr warm, kalt als sehr kalt empfunden. Unterhalb dieser Zone begann ein weit ausgedehntes parästhetisches Gebiet, das sich über die Haut

des ganzen Rumpfes und der oberen Extremität erstreckte. Der Temperatursinn war in diesen Gebieten derart verändert, daß Eis als „sehr heiß", Siedehitze als „kalt" empfunden wurde. Temperaturunterschiede von 40—50 Grad wurden durchweg nicht erkannt. Die Tiefensensibilität war erheblich herabgesetzt.

An den oberen Extremitäten bestand hochgradige Ataxie. Das Rombergsche Phänomen war deutlich positiv. Die Bauchdeckenreflexe waren erloschen, der Cremasterreflex war herabgesetzt. Die Hautgefäße waren am ganzen Körper mit Ausnahme des Gesichts abnorm erregbar. Drei Monate nach Beginn der Erkrankung trat der Exitus ein.

Die Obduktion ergab eine chronische Tuberkulose beider Lungen, eine linksseitige tuberkulöse Pleuritis und einen mächtigen Solitärtuberkel im oberen Halsmark. In der Höhe des 3. und 4. Cervikalnervenpaares war das Halsmark in toto angeschwollen; alle Durchmesser waren vergrößert. Auf dem Querschnitt sah man den voll entwickelten käsigen Tumor, der nach vorn und den Seiten zu von einer dünnen Schicht weißer Substanz umgeben war, während er hinten das Rückenmark vollständig verdrängt hatte; makroskopisch schien der Tumor von seiner Umgebung scharf abgegrenzt zu sein, während die mikroskopische Untersuchung zeigte, daß Uebergänge vom Tumor zur schmalen Randzone bestanden.

VIII. Fall: Zwölfjähriges Mädchen erkrankte plötzlich an einer Paraparese der unteren Extremitäten und an Blasenstörungen; später trat noch eine Parese der rechten oberen Extremität ein. Vom Nabel an aufwärts bestand für alle Empfindungsqualitäten Hypästhesie, besonders für den Temperatursinn; die Tiefensensibilität war an den Beinen hochgradig gestört. Die Patellar- und Achillessehnenreflexe waren erloschen; es bestand Blasen- und Mastdarmlähmung. Nach einer Krankheitsdauer von 10 Wochen trat der Exitus ein.

Die Obduktion ergab multiple Tuberkel im Gehirn und Hirnstamm sowie Conglomerattuberkel im Centrum des Brustmarkes in Höhe des 4.—6. Segmentes; ein zweiter tuberkulöser Knoten fand sich im Hinterhorn des Lendenmarkes, der auf dem Querschnitt scharf begrenzt war und das Zentrum des Rückenmarks einnahm.

Marfan beschreibt im Jahre 1897 einen Fall, bei dem in der Gegend des Abganges des zweiten und dritten Sakralnervenpaares ein fast den ganzen Rückenmarksquerschnitt einnehmender Solitärtuberkel gefunden wurde.

Ein Jahr später beschrieben Aniel und Rabot einen Solitärtuberkel in der Lendenschwellung. Bei einem neun Monate alten gesunden Kinde hatte sich eine Lähmung des linken Beines mit muskelatrophischer Fixation in Beugestellung und Fehlen der Sehnenreflexe eingestellt; später ging das Kind an deutlichen Symptomen einer cerebrospinalen Meningitis zugrunde.

Die Sektion ergab eine tuberkulöse Meningitis und einen scharf umschriebenen Solitärtuberkel in der linken Hälfte der Lendenschwellung.

Müller berichtet über zwei Fälle aus den Jahren 1897 und 1898.

I. Fall: Vierzigjährige Witwe erkrankte an heftigen Schmerzen in den Beinen; das Gehvermögen war so erschwert, daß sie bettlägerig wurde; hinzu kamen Blasen- und Mastdarmstörungen sowie Gefühlsstörungen. An den unteren und oberen Extremitäten trat ein zunehmendes Schwächegefühl auf. Die Kniegelenke standen in spitzwinkliger Beugekontraktur. Die Patellar- und Achillessehnenreflexe waren deutlich auslösbar. Die oberen Bauchdeckenreflexe waren lebhaft, die unteren waren nicht vorhanden. Die Berührungsempfindung der Haut war ebenso wie die Schmerz- und Temperaturempfindung im Gesicht, an der Brust und an den oberen Extremitäten gut. An der Bauchhaut fand sich eine normale Sensibilität nur bis zur Nabelhöhe; von dort an wurden tiefe Nadelstiche nur als Berührungen angegeben; die Schmerzempfindung war ganz aufgehoben. Die oberen Drittel der Oberschenkel waren analgetisch; für Tasteindrücke waren sie jedoch

noch empfindlich; die beiden unteren Drittel der Oberschenkel sowie die Unterschenkel und die Dorsalseiten der Füße waren anästhetisch. An der unteren Bauchgegend und den oberen Partien der Oberschenkel waren noch Kaltempfindungen vorhanden; an den anderen Partien der unteren Extremitäten bestanden weder Kalt- noch Warmempfindungen.

Die Obduktion ergab eine beiderseitige chronische Veränderung der Lungen und des Rippenfells, eine Tuberkulose der Rückenmarkshäute und einen Solitärtuberkel im Lumbalmark, der etwa in Höhe des Abganges des zwölften Brustnervenpaares begann und 5 cm oberhalb des Conus terminalis endete. Auf dem Querschnitt war die normale Zeichnung des Rückenmarkes vollkommen verwischt; das Rückenmark war in eine grau-rötliche, etwas fleckig aussehende Masse verwandelt, die in der Mitte einige gelbliche, käsige Stellen zeigte.

II. Fall: Ein 46-jähriger Mann der eine Lungentuberkulose hatte, erkrankte plötzlich mit Schwäche im rechten Bein und Urinverhaltung. Die Untersuchung ergab Parese des rechten Beines und Aufhebung der Schmerz- und Temperaturempfindung auf der linken Körperhälfte unterhalb des Nabels. Das klinische Bild zeigte das Mißverhältnis der klinisch schon gestellten Diagnose solitärer intramedullärer Tuberkel in der rechten Hälfte des Dorsalmarkes und der intra vitam beobachteten Krankheitserscheinungen.

Die Sektion ergab einen tuberkulösen Tumor, der das zweite Dorsalsegment vollständig zerstört hatte. Sekundäre Veränderungen ließen sich wider Erwarten fast keine feststellen, bis auf eine geringe aufsteigende Degeneration in beiden Vordersträngen, die sensibler Natur waren.

Gourand berichtet 1902 über den Fall eines 26-jährigen Patienten mit Lungentuberkulose, der plötzlich mit Schmerzen und fortschreitender Schwäche im linken Unterarm erkrankte. Einige Tage später war das linke Bein vollständig gelähmt. Die Patellarreflexe waren erhalten; die Schmerz- und Temperaturempfindung waren links herabgesetzt. Auf der rechten Körperseite fanden sich in geringerem Grade dieselben Erscheinungen. Es bestand außerdem Blasen- und Mastdarmlähmung.

Die Obduktion ergab im Pons, Cerebellum und in beiden Hemisphären kleine Tuberkel von 3—4 mm Durchmesser in der grauen und weißen Substanz; im Rückenmark befand sich etwa 9 cm oberhalb des Conus terminalis ein Tumor von Erbsengröße, der das Rückenmark fast vollständig zerstört hatte. Außerdem bestand eine auf und absteigende Degeneration.

In diesem Jahr berichten außerdem Hensen, Hunter und Jolly über Solitärtuberkel des Rückenmarks.

Hensen: Eine vierzigjährige Frau erkrankte mit Schüttelfrost, Kopfschmerzen und stechenden Schmerzen im Rücken und in der Nierengegend. Später traten Taubheitsgefühle im rechten und im linken Bein auf; die Muskulatur war atrophisch. Bei der Prüfung der Patellarsehnenreflexe bestanden starke Zuckungen; die Bauchdeckenreflexe fehlten; die Beine waren bald ganz gelähmt, die Sensibilität an den unteren Extremitäten fast ganz aufgehoben.

Die Sektion zeigte eine tuberkulöse Basalmeningitis mit starker tuberkulöser Meningitis der Rückenmarkshäute; im Brustmark fand sich eine tumorartige Erweichung, die zum Teil käsig zerfallen war.

Hunter: Ein 2-jähriges Mädchen erkrankte mit schlaffer Lähmung des rechten Armes; im linken und rechten Bein bestanden spastische Lähmungen. Die Schmerzempfindung an den Armen, den Beinen und am Rumpf waren herabgesetzt.

Bei der Obduktion wurde eine tuberkulöse Meningitis und ein intramedullärer Tumor im Halsmark konstatiert. Der tuberkulöse Prozeß erstreckte sich vom 2.—5. Halssegment und zwar am ausgedehntesten im 4. Cervikalsegment, wo er fast die ganze rechte Seite einnahm und die linke stark komprimierte; nach oben und unten verjüngte er sich rasch.

Jolly berichtete in diesem Jahr in der Sitzung der Berliner medizinischen Gesellschaft über einen Fall, dessen klinischer Verlauf schlaffe Lähmung, Muskelatrophie mit Entartungsreaktion bei erhaltenen Sehnenreflexen aufwies. Der Solitärtuberkel hatte seinen Sitz im zweiten Lendensegment.

Luce sprach in der Sitzung des ärztlichen Vereins Hamburg über einen Fall von klinisch diagnostiziertem Solitärtuberkel im unteren Brustmark.

Ein 22-jähriger Mann litt seit längerer Zeit an Husten und Auswurf; zehn Wochen vor der Spitalaufnahme hatte er eine Pleuritis und vierzehn Tage vorher eine Lähmung des linken Fußes, die sich unter großen Schmerzen successiv auf Unter- und Oberschenkel erstreckte; nach weiteren acht Tagen bestand eine völlige Lähmung des linken und rechten Beines sowie Harnverhaltung.

Die Untersuchung ergab eine vorgeschrittene Lungentuberkulose. An beiden Beinen fand sich Analgesie und Hypaesthesie für Berührung und Temperatur. Vom 8. Intercostalseptum abwärts bestand am Rumpf eine handbreite zirkuläre hyperästhetische Zone; unterhalb hiervon bestand für alle Empfindungsqualitäten diffuse Hypästhesie bis zu den Leistenbeugen. Haut- und Patellarsehnenreflexe waren deutlich auslösbar. Der Achillessehnenreflex fehlte beiderseits. Der Babinsky-Reflex war rechts gesteigert, links lebhaft; es bestand Harn- und Stuhlverhaltung. Zwei Monate nach Krankheitsbeginn trat der Exitus ein.

Sektion: Neben einer Lungen- und Milztuberkulose fand sich im Rückenmark und im Gehirn je ein Solitärtuberkel. Dieser Herd reichte im Rückenmark von der 9. Dorsalwurzel kaudalwärts bis zum 12. Brustwirbel und 1. Lendenwirbel. Im Bereich der 9. Wurzel nahm er den größten Teil des rechten Vorderhornes, beide Hinterhörner und das linke vordere Seitenstrangareal vollständig ein und ließ nur noch einen schmalen peripheren Saum übrig. Das rechte vordere Seitenstranggebiet mit der Fissura mediana war durch den zentralen Knoten nach rechts verdrängt und bis auf mehr als die Hälfte seines Volumens komprimiert, aber nicht von derselben eingenommen. An der Peripherie des Solitärtuberkels fand sich eine kolossale Aussaat von Tuberkelbazillen.

Doerr beobachtete zwei Fälle von Konglomerattuberkeln des Rückenmarkes; den ersten Fall im Jahre 1900 bei einem 22-jährigen vorher immer gesund gewesenen Schlosser, der plötzlich mit Schmerzen im Knie erkrankte; später traten zunehmende Schwäche und Atrophie des rechten Beines ein, die allmählich bis zur vollkommenen Lähmung führten. Nach einigen Wochen wurde auch das linke Bein von Schmerzen befallen; eine Muskelatrophie führte auch an diesem Bein eine vollständige Lähmung herbei. Außerdem bestanden Blasen- und Mastdarmlähmung.

Sektion: Im Halsmark machte sich eine Verdickung auf dem Querschnitt geltend, die durch stärkere Infiltration der Pia verursacht war. An der unteren Verjüngung der Halsanschwellung, etwa dem Uebergang in's Brustmark entsprechend, fand sich ein circumskripter Herd im Bereiche der Kommissur der grauen Substanz; rechts umfaßte er die ganze graue Substanz und ließ nur den vorderen Zipfel des Vorderhornes frei; auch griff er auf die Hinterstränge in ihren vorderen Abschnitten über; der Herd war gelb-bräunlich, ziemlich scharf begrenzt. Weiter unten traf man einen im Durchschnitt runden, exquisit tuberkulösen Herd von etwa 9 mm Durchmesser. Das Zentrum dieses Herdes war mürbe, zerfallen, nahe der Peripherie etwas opak, an der äußersten Grenze gallertig. Nach rechts hinten grenzte der tuberkulöse Knoten an die Pia, nach links hinten wurde er umgriffen von einer sichelförmigen Zone erhaltener weißer Substanz. Graue Substanz ließ sich nicht mehr erkennen. Die anatomische Diagnose lautete: Konglomerattuberkel in den oberen Partien des Rückenmarkes mit anschliessender Myelitis nach unten und oben. Die mikroskopische Untersuchung ergab einwandfrei das Vorhandensein von Tuberkelbazillen.

Der zweite Fall Doerrs stammt aus dem Jahre 1904. Die Fami-

lienanamnese des 11-jährigen Jungen zeigte, daß der Großvater mütterlicherseits an Lungentuberkulose ad exitum kam und von den sechs Geschwistern eines seit mehreren Jahren an tuberkulöser Kniegelenksentzündung litt. Der Patient erkrankte plötzlich an Kopfschmerzen; er hatte Fieber; schon nach wenigen Tagen trat der Tod ein.

Die Untersuchung des Patienten ergab einen beiderseitigen schwach positiven Babinsky-Reflex; das linke Knie hielt Patient immer in adduzierter und im Knie- und Hüftgelenk gebeugter Stellung; bei passiven Bewegungen fühlte man leichte Spasmen. Die Bauchdecken-, Achillessehnen- und Patellarsehnenreflexe waren normal auslösbar.

Sektion: Die Dura und Arachnoidea waren mit submiliaren, grauweißen Knötchen übersät; die Knötchen nahmen nach unten zu an Zahl ab. Bei der Konsistenzprüfung des Rückenmarks fiel die etwas festere Beschaffenheit des Halsmarkes gegenüber den anderen Rückenmarksabschnitten auf. Auf dem Querschnitt sah man im oberen Halsmark einen blaßroten, glasigen Tumor von etwa Erbsengröße, der von einer härteren Konsistenz als die ihn umgebende Rückenmarkssubstanz war. Er lag im Querschnitt mehr nach rechts, sowohl in der grauen als auch in der weißen Substanz. Das rechte Vorderhorn war fast ganz, bis auf einen schmalen oberen Rand, von dem Knoten eingenommen; auch das linke Vorderhorn war bis auf einen ganz schmalen medialen Streifen in den Herd mit einbezogen. Der Knoten erreichte die Peripherie des Rückenmarks nicht; er war unscharf begrenzt und ließ überall unversehrte weiße Rückenmarksubstanz in seiner Umgebung erkennen: Medial erreichte er den Zentralkanal nicht, die ganze linke Querschnittshälfte der Medulla spinalis war ohne nachweisbare makroskopische Veränderung. Der beschriebene Knoten lag im Halsmark. Im übrigen Gebiet der Medulla spinalis sah man keine Veränderungen.

In der Rinde der linken Großhirnhemisphäre fanden sich im Stirn-, Hinterhaupt- und Schläfenlappen je ein erbsengroßer, gelblicher, käsiger Knoten mit ziemlich scharfer Begrenzung.

Beide oben geschilderten Fälle wurden im pathologischen Institut in Zürich seziert.

Oberndoerffer schildert in demselben Jahr folgenden Fall: 26-jähriger Schneidergeselle wurde wegen eines Darmleidens im Krankenhaus aufgenommen; der Stuhlgang war erschwert, urinieren konnte er nur sehr schlecht; Patient klagte über reißende Schmerzen in der Bauch- und Lendengegend sowie in den Beinen; es bestand eine Parese des linken Beines. Vom ersten Lendenwirbel abwärts bis zum Darmbeinkamm auf der linken Seite bestand eine gürtelförmige hyperalgische Zone; Wärme und Kälte wurden dort als Schmerz empfunden; unterhalb dieser Zone war die Empfindung für alle Qualitäten erhalten, die Bauchdeckenreflexe waren beiderseits normal; die Sehnenreflexe waren an den oberen Extremitäten lebhaft, die Patellar- und Achillessehnenreflexe waren gesteigert. Nach einigen Tagen bestand völlige Paraplegie, die Reflexe erloschen ganz; Tast-, Schmerz- und Temperaturempfindung waren vom ersten Lendenwirbel an aufgehoben. Schon intra vitam wurde die Diagnose Rückenmarkstuberkel gestellt.

Sektion: Im unteren Brustmark war eine etwa bohnengroße Geschwulst. Bei einem Querschnitt im 8. Dorsalsegment sah man einen von der stark erweichten Rückenmarksubstanz deutlich abgegrenzten gelblichweißen Tumor, der die linke Hälfte der Medulla spinalis vollkommen einnahm und von der rechten Hälfte nur einen vorderen schmalen Saum weißer Substanz freiließ. Mikroskopisch war der Tumor ein im Zentrum verkäster Konglomerattuberkel. In der Randzone befanden sich Riesenzellen und massenhaft Tuberkelbazillen.

v. Reuß: Bei einem 3-jährigen Knaben beschrieb v. Reuß im Jahre 1905 einen Solitärtuberkel des Lendenmarks; gleichzeitig fanden sich eine tuberkulöse Basilarmeningitis und mehrere Tuberkel im Groß- und Kleinhirn.

Die klinischen Symptome bestanden in einer atrophischen Parese der Beine, Tremor, Ataxie und absoluter Anästhesie der unteren Körperhälfte.

Rystedt: Er berichtet von einem Fall bei einem 25-jährigen Mann, bei dem die Sektion in der Höhe des 5. Dorsalwirbels einen Konglomerattuberkel ergab, der den ganzen Querschnitt einnahm. Klinisch hatte im Anfang nur eine spastische Parese im rechten Bein mit schweren Sensibilitätsstörungen bestanden.

In demselben Jahr demonstrierte Thorel in der Sitzung des ärztlichen Vereins einen taubeneigroßen Solitärtuberkel des Halmarkes, der vollständig in Nekrose übergegangen war. Es handelte sich hier um ein 31-jähriges junges Mädchen, das einer tuberkulösen Lungenentzündung erlag.

Mohr: Ein 20-jähriger Mann erkrankte im Februar 1908 mit Husten und Drüsenschwellungen; zwei Monate später klagte er über Schmerzen im Rücken und den unteren Extremitäten sowie über Blasenstörungen; es bestand eine linksseitige Lungenaffektion, die obere Extremität war vollkommen normal; die Bauchdecken- und der Cremasterreflex waren in normaler Stärke auslösbar. Die unteren Extremitäten zeigten schlaffe Parese; die Patellar-, Achillessehnen- und Fußsohlenreflexe waren aufgehoben.

Sektion: Es fand sich eine im Beginn stehende tuberkulöse Affektion der Lungenspitzen; in der Leber und der Niere zeigten sich einzelne Tuberkelknötchen; der Darm und die Mesenterialdrüsen waren frei; es bestand eine ausgedehnte Meningitis cerebrospinalis tuberkulosa. Das untere Ende des Rückenmarks war im ganzen spindelförmig aufgetrieben. Ungefähr in der Mitte der Lendenschwellung war der Querschnitt verbreitert; die rechte Seite war infolge eines im Zentrum verkästen Tumors stark nach rechts verschoben und komprimiert. Die mikroskopische Untersuchung ergab einen typischen Konglomerattuberkel; außerdem waren auf- und absteigende Degenerationen festzustellen.

Im Jahre 1913 und 1914 beschrieben Rivet und Jumentié je einen Fall von Solitärtuberkel im Rückenmark in Höhe des 4. und 5. Dorsalsegmentes, der allmählich zu einer kompletten Paraplegie führte.

Veraguth und H. Brun berichteten in dem Korrespondenz-Blatt für Schweizer Aerzte im Jahre 1916 von einem 32-jährigen Mann, bei dem ein intramedullärer Solitärtuberkel in Höhe des 7. bis 8. Cervicalsegmentes festgestellt wurde. Der Patient hatte eine Lungentuberkulose; klinisch bestand außerdem eine spastische Hemiparese mit hyperästhetischer Armzone der linken Seite und Hypästhesie entsprechend den Segmenten von Cervicale 8 bis Dorsale 1; auf der rechten Seite bestand eine Hypästhesie für Schmerz, Temperatur und Berührung vom dritten Intercostalraum bzw. der Mitte der Scapula herab bis zum Knie; die Tiefensensibilität war intakt.

Bei diesem Patienten wurde auf Grund der klinischen Diagnose die Operation ausgeführt. Der richtig diagnostizierte Tumor ließ sich in der angegebenen Höhe des Rückenmarks mit dem tastenden Finger durch ein erhöhtes Resistenzgefühl feststellen; das Mark war äußerlich vollkommen normal. Nach der gelungenen Entfernung des Tuberkels war zunächst ein graduelles Abklingen der obengenannten Symptome festzustellen; es entwickelte sich jedoch in der Folgezeit ein ganz ähnlicher Symptomenkomplex in den entsprechenden kontralateralen Extremitäten, der auf die Anwesenheit eines zweiten an symmetrischer Stelle der nächst höheren Marksegmente der rechten Seite sitzenden Tumors hinwies. Auch dieser zweite Tuberkel wurde operativ entfernt. Doch bald stellten sich die Symptome einer schnell wachsenden Geschwulst im Pons ein, an der der Kranke ad exitum kam.

Simmonds: Bei einem 20-jährigen Mann, bei dem sich auch tuberkulöse Veränderungen in den Bronchial- und Mesenterialdrüsen sowie in der Leber und im Peritoneum fanden, zeigte sich außerdem im Brustmark ein erbsengroßer tuberkulöser Käseknoten, der fast den ganzen Querschnitt des Markes einnahm. Dieser Tumor hatte klinisch zu Paraplegie und Blasen- und Mastdarmlähmung geführt.

Browning: Ein Mann mit vorgeschrittener Lungentuberkulose bekam zuerst eine Lähmung des linken, dann auch des rechten Beines mit Pyramidenzeichen, Blasen- und Mastdarmstörungen; im Liquor zeigten sich drei Zellen im Gesichtsfeld, keine Tuberkelbazillen. Die Wa-Reaktion verlief im Blut und Liquor negativ.

Die Sektion zeigte im Rückenmark in der Höhe des 8. Brustwirbels einen Solitärtuberkel von etwa Bohnengröße, der beide Vorderstränge einnahm.

Waring, James, berichtet von einem Solitärtuberkel, der operativ entfernt wurde. Patient blieb nach der Operation noch viereinhalb Monate am Leben.

Harlitz beschreibt einen Solitärtuberkel bei einem 23-jährigen Mann, der dreieinhalb Monate vor den ersten Erscheinungen einer Lungentuberkulose eine fortschreitende Parese beider Beine mit Sensibilitätsstörungen zeigte.

Die Sektion ergab neben der Lungentuberkulose je einen Solitärtuberkel im Kleinhirn, Pons, Gehirn und in der grauen Substanz des Rückenmarks in der Höhe des 5. und 6. Brustsegmentes von 1—2 cm Länge. Dieser Tumor war umgeben von einer hyperämischen Erweichungszone mit Granulationsgewebe. Ueber und unter dem Tuberkel waren auf- und absteigende Degeneration festzustellen; die Substanz war stark ödematös.

Thalhimer: Bei einem Kranken, dessen Symptome auf einen Rückenmarkstumor hinwiesen, wurde durch die Operation ein intramedullärer Tumor von 2 cm Länge und 1,1 cm Dicke entfernt; die mikroskopische Untersuchung ergab, daß ein Solitärtuberkel vorlag, der sich aus Granulationsgewebe mit Nekrosen und typischen Tuberkeln zusammensetzte. Im Rückenmark bestanden auf- und absteigende Degenerationen, ausgedehnte Lepto- und Pachymeningitis mit Beteiligung der Wurzeln.

Seffler: 33-jähriger Mann erkrankte eineinhalb Jahre vor dem Exitus an Ischias; es stellten sich Kribbeln und ein taubes Gefühl in den Beinen ein; drei Monate vor dem Tode trat eine Harnverhaltung hinzu; eine Meningitis tuberkulosa führte den Tod herbei.

Sektion: Neben einer tuberkulösen Meningitis fand sich ein Solitärtuberkel im Epikonus, L 4—S 2, in der grauen Substanz.

Fiamberti: 50-jähriger Bauer, der außer einer verdächtigen Epididymitis keinen Anhaltspunkt für Tuberkulose bot, erkrankte mit Schmerzen in der mittleren Brustwirbelsäule; es traten bald eine spastische Lähmung der Beine mit Sensibilitätsstörungen sowie Blasen und Mastdarmlähmung hinzu. Zweieinhalb Monate nach dem Krankheitsbeginn trat der Exitus ein.

Bei der Sektion fand sich ein intramedullärer Solitärtuberkel im Dorsalmark.

Jennings: Bei einer 27-jährigen Frau entwickelte sich im Verlauf einer schweren progredienten Lungen- und Darmtuberkulose ein inkomplettes Querschnittsbild, das schließlich zu vollständiger Bein- und Sphincterlähmung führte.

Die Sektion ergab außer einer schweren kavernösen Lungentuberkulose eine ulcerierende Darmtuberkulose, Tuberkel in der Milz, Leber, Nebennieren und der Tubenschleimhaut, sowie einen etwa haselnußgroßen Solitärtuberkel im Rückenmark in der Höhe des 4. Lumbalsegmentes.

Ballif und Ornstein: 21-jähriger Mann klagt über Brustschmerzen, Husten und Auswurf; seit einem Jahr hat er Schmerzen im linken Knie, einige Täge später eine spastische Paraplegie, Incontinentia urinae et alvi; an der unteren Hälfte des Körpers besteht bis in Nabelhöhe eine völlige Anästhesie für alle Qualitäten.

Die Sektion zeigte beiderseitige Pleuraschwarten, pleuro-pericardiale Adhaesionen, einen großen harten, weiß-gelben Tumor in der Wand des rechten Herzohres; außerdem kleine Knötchen in der linken Nebenniere, einen mandarinengroßen Tumor am rechten Frontalpol. Im 8. Dorsalsegment

befand sich ein zentral gelegener Tumor, der die graue Substanz zerstört und die weiße zu einem dünnen Saum ausgewalzt hatte; die histologische Untersuchung klärte die Tumoren als verkäsende Tuberkulome auf.

Hoeschel: Die Krankheit des Patienten, von dem Hoeschel berichtet, begann im Jahre 1905 mit Kribbeln und Taubsein in den Zehen, Schwäche in den Beinen und bald darauf einem Taubsein beider unterer Extremitäten bis zum Rumpf; manchmal trat eine Retentio urinae ein. Im Jahre 1913 schwanden die Bauchdecken- und Cremasterreflexe; es trat eine spastische Parese beider Beine ein. Die Berührungsempfindung war an den Unterschenkeln herabgesetzt, die anderen Qualitäten waren vollkommen erloschen; in den nächsten Jahren stieg die Sensibilitätsstörung etwa bis zur Nabelhöhe; es bestand eine beiderseitige Neuritis optica; im Jahre 1935 trat infolge einer Lungentuberkulose und einer Nierenbeckenentzündung der Tod ein.

Die Sektion zeigte einen kleinen etwa linsengroßen Solitärtuberkel im mittleren Halsmark.

Irisch berichtete 1935 über einen Solitärtuberkel im Rückenmark bei einem 35-jährigen Mann, der operativ entfernt wurde; nach der Operation trat Heilung ein.

Glück fand bei einer 31-jährigen Frau einen Solitärtuberkel im Rückenmark bei gleichzeitiger Myelitis transversa.

Wenn man die klinischen Bilder bei den 68 geschilderten Fällen von Solitärtuberkeln des Rückenmarks, soweit sie angeführt sind, vergleicht, so fällt auf, daß die Symptome, die die Solitärtuberkel verursachen, zwar je nach ihrem Sitz verschieden, aber im Prinzip alle gleich sind; die Solitärtuberkel machen dieselben Ausfallserscheinungen wie die echten Rückenmarksgeschwülste.

Die Krankheit beginnt im allgemeinen plötzlich; zunächst treten Schwäche und Schmerzen auf, meistens in den peripheren Enden der vom Tumor komprimierten Nerven; eine vorübergehende Steigerung der Reflexe unterhalb der Druckstelle führt bald zu einem vollständigen Erlöschen der Reflexe. Die Sensibilität ist meistens schon bei Beginn der Erkrankung gestört; zuerst werden die einzelnen Sensibilitätsqualitäten nicht mehr richtig erkannt, besonders früh war in den geschilderten Fällen der Temperatursinn gestört; die Empfindungen für „kalt“ und „heiß“ wurden entweder gar nicht oder verkehrt wahrgenommen. Diesen Paraesthesien folgt schnell eine völlige Empfindungslähmung. Die oft zunächst nur einseitige Parese geht bald in eine doppelseitige Lähmung über.

Um die Diagnose der Solitärtuberkel des Rückenmarks zu stellen, ist der Nachweis einer Tuberkulose in anderen Organen sowie das schnelle Fortschreiten von Wichtigkeit, im Gegensatz zu den echten, isoliert bleibenden, primären Geschwülsten des Rückenmarks.

Der Verlauf der Erkrankung ist ein sehr rapider; die mittlere Krankheitsdauer beträgt etwa 6—8 Monate. Es entwickelt sich bei den Patienten meistens ein hochgradiger Dekubitus, sowie infolge der Blasenlähmung eine Cystitis mit Pyelonephritis und Sepsis, oder es kommen die Patienten wegen der oft gleichzeitig bestehenden Lungentuberkulose ad exitum.

Die Prognose der Solitärtuberkel ist als sehr infaust zu stellen. Die Therapie ist fast ausschließlich symptomatisch.

Vier Autoren beschreiben eine operative Entfernung von Solitärtuberkeln. Veraguth und H. Brun berichten von einem Patienten, bei dem sogar nacheinander zwei klinisch richtig diagnostizierte Solitärtuberkel des Rückenmarks entfernt wurden. Der Patient kam jedoch bald wegen einer Geschwulst, die ihren Sitz im Pons hatte, ad exitum. Waring schildert einen Fall, der noch viereinhalb Monate nach der geglückten Operation am Leben blieb. Thalhimer und Irisch beobachteten je einen Fall von Solitärtuberkel im Rückenmark, die beide operativ entfernt wurden. Nähere Angaben über die weitere Lebensdauer fehlen.

Die Heilungsaussichten nach der operativen Entfernung sind weniger günstig als die nach der Operation von echten Geschwülsten, da die Patienten meistens sehr schnell einer Tuberkulose der Lungen oder einer Miliartuberkulose erliegen.

Ueber die Aetiologie der Solitärtuberkel herrscht die Ansicht vor, daß sie sekundär entstehen; in den angeführten Fällen wird klinisch und auch anatomisch über das Vorhandensein von tuberkulösen Veränderungen an anderen Organen, besonders der Lungen berichtet. Die Infektion des Rückenmarks erfolgt in der Regel auf dem Blutwege durch Einschwemmung einzelner Tuberkelbazillen, die sich nach der Ansiedlung langsam vermehren und allmählich wachsende und konfluierende Herde hervorrufen.

Es scheint als ob das männliche Geschlecht weitaus häufiger von Solitärtuberkeln befallen wird als das weibliche; von den 68 Fällen kommen 36 auf Männer und 11 auf Frauen; bei den übrigen 21 Fällen ist von den Autoren das Geschlecht nicht angegeben. Es ist kaum anzunehmen, daß es sich hier um Zufallsbefunde handelt, sondern es scheint tatsächlich eine Prädisposition des männlichen Geschlechts für Solitärtuberkel vorzuliegen.

Auch wenn man das Alter der Patienten berücksichtigt, fallen gewisse Eigentümlichkeiten auf. Von 13 Fällen habe ich schon auf Seite 8 Angaben über das Alter gemacht. Von den übrigen 55 Fällen entfallen auf die Zeit

bis zum 10. Lebensjahr 5 Fälle,
vom 11.—20. Lebensjahr 8 Fälle,
vom 21.—30. Lebensjahr 8 Fälle,
vom 31.—40. Lebensjahr 16 Fälle,
vom 41.—50. Lebensjahr 4 Fälle,
vom 51.—60. Lebensjahr 1 Fall,
über dem 60. Lebensjahr 2 Fälle

von Solitärtuberkeln des Rückenmarks. Bei 11 Patienten sind keine Altersangaben gemacht. Das Maximum der Häufigkeit liegt demnach zwischen dem 30. und dem 40. Lebensjahr.

Dieses Ergebnis gibt graphisch dargestellt folgendes Bild:

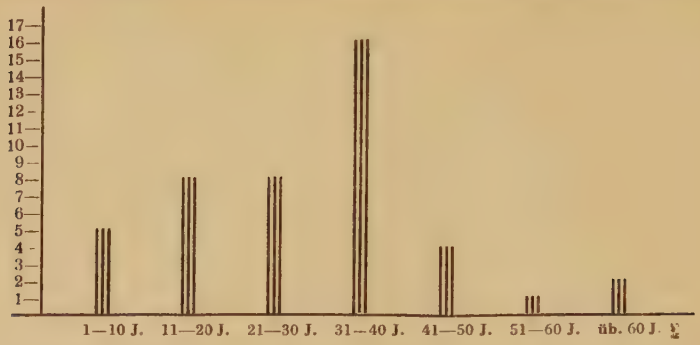

Der Solitärtuberkel tritt nun nicht in allen Abschnitten des Rückenmarks gleich häufig auf, sondern er hat bestimmte Prädilektionsstellen. Von den 68 Solitärtuberkeln waren bei 63 Angaben über den Sitz gemacht worden; es saßen

im Cervicalmark	20 Solitärtuberkel,
im Dorsalmark	17 Solitärtuberkel,
im Lumbalmark	26 Solitärtuberkel;

daraus resultiert, daß auf das Lumbalmark die meisten Solitärtuberkel entfallen; an zweiter Stelle steht das Cervikalmark und zum Schluß kommt das Dorsalmark.

Nachtrag

Am 8. Juli 1941 konnte Prof. Versé einen weiteren Fall von Solitärtuberkel des Rückenmarks secieren. Es handelte sich dabei um einen 26jährigen Mann, der Anfang März mit Schmerzen im Kreuz und im rechten Bein erkrankte. Ende April trat eine motorische und sensible Lähmung beider Beine bis zur Leistenbeuge auf und Ende Mai außerdem noch Blasen- und Mastdarmlähmung, sowie einzelne kleine Hauttuberkel die excidiert und histologisch als tuberkulöse Wucherungen diagnostiziert wurden. Am 3. 6. wurde in der Chirurgischen Klinik eine Laminektomie vorgenommen, dabei im Lendenmark ein Knoten gefunden, von dem etwas abgetragen wurde. Die mikroskopische Untersuchung im Pathologischen Institut ergab, daß es sich hierbei um tuberkulöses Granulationsgewebe handelte.

Nach der Operation trat zunächst eine geringe Besserung der Sensibilitätsstörung ein, doch kam diese bald wiederum zum Stillstand. Es stellte sich dann im weiteren Verlauf eine linksseitige Erblindung ein (infolge eines Solitärtuberkels der Chorioidea) und 5 Tage vor dem Tode eine tuberkulöse Leptomeningitis. Die Sektionsdiagnose (L. Nr. 381/41) lautete wie folgt:

„Tuberculosis caseosa lymphoglandularum epibronchialium dextrarum et interbronchialium. Vomicae tuberculosae emphysematosae parvae multiplices pulmonum praecipue loborum superiorum. Tubercula nonnulla pul-

monum disseminata. Peritonitis tuberculosa circumscripta incipiens capsularum hepatis, lienis, renis sinistri. Abscessus tuberculosi partium anteriorum spatiorum intercostalium II et V—VI lateris dextri. Cicatrix laminectomiae regionis lumbodorsalis satis recens. Intumescentia et malacia partialis medullae lumbalis spinalis. Tuberculum conglobatum partim resectum ibidem. Leptomeningitis tuberculosa recens baseos cerebri et hydrocephalus internus acutus. Tuberculum conglobatum chorioideae oculi dextri. Cicatrices partis posterioris femoris sinistri et palpebrae sinistrae (ex exstirpatione tuberculorum conglobatorum). Furunculus antebrachii dextri. Haemorrhagiae nonnullae mucosae vesicae urinariae et intestini jejuni. Macies universalis. Ulcera decubitalia incipientia regionum calcanearum."

Bei der Sektion des Rückenmarks zeigte sich, daß die über 22 cm lange Laminektomiewunde frisch vernarbt war; sie umfaßte die Dornfortsätze des 10. Brustwirbels bis zum 3. Lendenwirbel.

Nach Eröffnung des Duralsackes erweist sich das Rückenmark im Bereich der Lendenanschwellung als verdickt und auf der rechten Seite erweicht, während die linke Hälfte gut konfiguriert erscheint.

Nach der Härtung und Durchschneidung in querer Richtung wird ein die vorderen Abschnitte einnehmender, 1 cm breiter und 8 mm tiefer, graugelblicher, käsiger Knoten frei gelegt, der sich auf einem zweiten Schnitt, der 10 mm tiefer gelegen ist, auf 5 mm bzw. 4 mm verkleinert hat.

Mikroskopisch ergibt sich, daß dieser Knoten aus verkästen tuberkulösen Knötchen aufgebaut ist, daß er mit den weichen Häuten auf dem tiefer gelegenen Querschnitt in der Incisura anterior zusammenhängt und sich nach hinten zu ein zweiter Knoten anlagert, der nur noch zur Hälfte vorhanden ist (anscheinend infolge Abtragung bei der Operation). Die weichen Häute des Rückenmarks oberhalb und unterhalb sind zart.

Epikrise

Vier Monate vor dem Tode traten die ersten Erscheinungen in Form von Schmerzen im Kreuz und im rechten Bein auf, denen später bds. Lähmungen bis herauf zur Leistenbeuge folgten. Das Auftreten von Hauttuberkeln ließ auf eine tuberkulöse Erkrankung des Rückenmarks schließen, eine Diagnose, die auch durch die histologische Untersuchung von abgetragenen Teilen eines im Lendenmark befindlichen Knotens bestätigt wurde. Nach der Operation folgte anfangs eine geringe Sensibilitätsbesserung, die aber bald wieder zum Stillstand kam. Außer anderen tuberkulösen Veränderungen war noch 7 Wochen vor dem Tode das linke Auge erblindet infolge der Bildung eines Solitärtuberkels in der Chorioidea. Eine tuberkulöse Basalmeningitis des Gehirns führte dann das Ende herbei.

Der Fall gehört zu den wenigen, bei denen eine Operation versucht wurde, die aber nach der ganzen Sachlage erfolglos bleiben mußte.

Literaturverzeichnis

1. Abercombie, Arch. gén. de médecine, 1830.
2. Aniel und Rabot, Lyon méd. T. 38, 1898.
3. Ballif und Ornstein, Zentralblatt für die gesamte Neurologie und Psychiatrie, Bd. 74, 1935.
4. Le Boef, Journ. de méd., de chirurg. et de pharm., Nr. 26, 1895.
5. Browning, Med. rec., Bd. 100, Nr. 24.
6. Canetti, Gazetta medica di Roma, Anno 13, Fasc. I.
7. Chiari, Neurolog. Zentralblatt, 1895.
8. Chvostek, Wiener med. Presse, 1873.
9. Colliny, Arch. gén., 1836.
10. Cruveilhier, Traité de l'anatomie patholog. gén. 1828.
11. Doerr, Archiv für Psychiatrie, Bd. 49, Heft 2, 1912.
12. Duvernoy, Schmidts Jahrbücher, 1834.
13. Eager, Gottschalks Sammlung, 1838.
14. Eisenschutz, Jahrbuch für Kinderheilkunde, 1870.
15. Erb, Ziemssens Handbuch, Rückenmarkskrankheiten, Bd. 12, 1884.
16. Fiamberti, Riv. Pat. new. 34, 1929.
17. Fischer, Schmidts Jahrbücher, 1843.
18. Gerhardt, Charité-Annalen, Juni 1895.
19. Glück, Riv. Neur. 11, 1938, Italien.
20. Gourand, Bull. soc. anat. de Paris, Nr. 4, 1902.
21. Gull, Guys Hospital Reports, 1858.
22. Harlitz, Norsk. magaz., Nr. 1, Jg. 83, 1922.
23. Hascovec, Archiv de Neurologie, Bd. 30, 1895.
24. Hayem, Archive de Biologie normale, 1873.
25. Hensen, Zeitschrift für Nervenheilkunde, Bd. 21, 1902.
26. Herter, Journ. of new and ment. diseases, 1890.
27. Hoeschel, Medizinische Klinik, 1935.
28. Hunter, Brain, Bd. 98, 1902.
29. Irisch, Bull. Los Angeles neurol. soc. I., 1936.
30. Janke, Münchener medizinische Wochenschrift, Nr. 19, Jg. 1913.
31. Jennings, Ann. int. med. 7, 1934; England.
32. Jolly, Münchener medizinische Wochenschrift, 1902.
33. Jumentié und Rivet, Zentralblatt für die gesamte Neurologie und Psychiatrie, Bd. 9, Jg. 1914.
34. Laurence, Gazette médicale de Paris, Nr. 17, Jg. 1842.
35. Lebert, Traité de l'anatomie pathologique générale et spéc., Paris 1858.
36. Leyden, Klinik der Rückenmarkskrankheiten, Lehrbuch, 1874, Berlin.
37. Lorcher, Thèse de Paris, 1832.
38. Luce, Münchener medizinische Wochenschrift, 1903.
39. Marfan, La semaine médicale, Nr. 12, 1897.
40. Mohr, Zentralblatt für allgemeine Pathologie und pathologische Anatomie, 1909.
41. Müller, Deutsche Zeitschrift für Nervenheilkunde, Bd. 10 u. 12.
42. Oberndoerffer, Münchener medizinische Wochenschrift, Jg. 1904, Seite 108.
43. Obolonsky, Zeitschrift für Heilkunde, 1888.
44. Olivier, Traité des maladies de la moelle épinière, Paris 1837.

45. Reuß, Jahrbuch für Kinderheilkunde, 1905.
46. Rokitansky, Handbuch der pathologischen Anatomie, Bd. 1.
47. Rystedt, Zeitschrift für klinische Medizin, Bd. 63, 1907.
48. Sachs, Neurologisches Zentralblatt, 1887.
49. Schiff, Arbeiten aus dem Labor. des Prof. Obersteiner in Wien, Heft 2, 1894.
50. Schlesinger, Beiträge zur Klinik der Rückenmarks- und Wirbeltumoren, Jena 1898; Deutsche Zeitschrift für Nervenheilkunde, Bd. 8, 1894.
51. Schmaus, Lehrbuch der pathologischen Anatomie des Rückenmarks, 1901.
52. Seffler, Archiv für Psychiatrie, 1928.
53. Serres, Arch. gén. de médecine, 1830.
54. Simmonds, Archiv für Psychiatrie, Bd. 44, 1918.
55. Sudek, Jahrbuch d. Hamburger Staatskrankenanstalten, Bd. 4, 1893/94.
56. Thalhimer, Journ. of new and ment. diseases, Bd. 55, Chicago.
57. Thorel, Vereinsbeilage der Deutschen medizinischen Wochenschrift, 1907, Seite 2164.
58. Veraguth und Brun, Korrespondenzblatt für Schweizer Aerzte, 1916, Bd. 46, Nr. 13 u. 14.
59. Virchow, Die krankhaften Geschwülste, 1864.
60. Waring, Journal of laborat. and clin. med., 1921.
61. Wittfeld, Herms Archiv, 1827.

Lebenslauf

Am 31. Mai 1915 wurde ich, Friedrich Lambrecht, als dritter Sohn des Stadtkämmerers Otto Lambrecht und dessen Ehefrau Emma, geborene Ricke, in Soltau/Hannover, geboren.

Nach Besuch des Privatrealgymnasiums in Soltau und der Staatlichen Aufbauschule in Walsrode bestand ich Ostern 1935 die Reifeprüfung.

Nach der Ableistung meiner Arbeitsdienstpflicht studierte ich vom Herbst 1935 bis Ostern 1940 an den Universitäten in Freiburg, Göttingen, Bonn, Wien, Marburg und München Medizin. In Freiburg bestand ich im Sommer 1936 mein Vorphysikum, in Göttingen im Frühjahr 1938 das Physikum und im April 1940 in München das medizinische Staatsexamen.

Vom 1. Mai 1940 bis zum 30. Oktober 1940 war ich auf der chirurgischen und internen Abteilung des Reservelazarettes in Augsburg und seit dem 1. November 1940 bin ich beim Feldheer als Truppenarzt tätig.

Meine akademischen Lehrer waren:

in Freiburg: Aly, Kast, Nauck, Oehlers, Spemann, Staudinger;
in Göttingen: Blume, Fuchs, Gruber, Lehnartz, Rein, Schneider, Stadtmüller, Voit;
in Bonn: Ceelen, Martini, v. Redwitz, Selter, Siebke;
in Wien: Chiari, Eppinger, Friedrich, Pötzl, Risack, Rößler, Schürer, Siegmond;
in Marburg: Gremmels, Grüter, Kehrer, Klapp, Klewitz, Mondry, Ruete, Schwenkenbecher, Uffenorde, Versé;
in München: Borst, Brünings, Ilzhöfer, Meisner, Merkel, Pfaundler, Reuter, Vogt, Wendt.

Zum Schluß gestatte ich mir, Herrn Professor Dr. Versé für die Ueberlassung des Themas und der Sektionsprotokolle meinen ergebensten Dank auszusprechen.